臨床トピックス

咽頭癌の早期診断と鏡視下・ロボット支援下咽頭悪性腫瘍手術－消化器内科との協力体制の確立－

楯谷一郎*

はじめに

咽頭は，嚥下や発声など人が生活する上で重要な機能を担っている。咽頭癌の治療に際しては，癌の制御のみならず，これらの嚥下・発声機能をいかに温存するかが肝要である[1)]。従来，下咽頭癌は進行癌で発見されることが多く，頭頸部癌の中で最も予後の悪い癌の一つとされてきた。喉頭摘出により発声機能を失う，また手術をしても救命できないケースも多々あり，生命予後・機能温存の両面から，早期診断の方法並びに低侵襲治療法の確立が求められていた。

近年，Narrow Band Imaging（NBI）を中心とした画像強調技術の進歩により，従来では検出し得なかった微小な表在癌の検出が可能となり，咽頭領域でも多くの下咽頭表在癌が診断されるようになってきている。一方，生活環境等の変化に伴い，ヒトパピローマウイルス（HPV）関連の中咽頭癌も急速に増えており，本邦における咽頭癌患者数は急激に増加している。咽頭癌の標準治療は手術あるいは（化学）放射線治療であるが，このような早期咽頭癌を内視鏡下あるいはロボット支援下に切除する術式が開発され，皮膚を切ることなく口から手術操作を行う新しい低侵襲治療として普及してきている。

2021年4月，藤田医科大学病院（以下，当院と略す）では，咽頭癌や甲状腺癌をはじめとした頭頸部癌の早期診断並びに内視鏡下あるいはロボット支援下の低侵襲手術の推進を目的として，耳鼻咽喉科・頭頸部外科，消化器内科，内分泌外科，内分泌内科とともに頭頸部・甲状腺内視鏡手術センター[2)]を設立した。

本稿では，咽頭癌の早期診断に向けた当院での消化器内科との取り組みとともに，早期咽頭癌に対する鏡視下・ロボット支援下咽頭悪性腫瘍手術について紹介したい。

Ⅰ．咽頭癌の早期診断と消化器内科との協力体制

アルコールは体内に入ると，アルコール脱水素酵素により分解されアセトアルデヒドになり，アセトアルデヒドはアルデヒド脱水素酵素（ALDH）に分解され酢酸になる。WHOによると，アセトアルデヒドは人への発癌性への証拠が十分なGroup 1の発癌物質に部類され，その発癌臓器は食道と頭頸部とされている[3, 4)]。ALDH 2はアルデヒドを分解する主な酵素であり，日本人の30～40%はアルデヒド分解能が弱いため酒に弱いALDH2ヘテロ欠損型，また5～10%は酒をまったく飲めないALDH2ホモ欠損型とされている[4, 5)]。日本人を対象とした研究では，中等度飲酒者の中

Key words
咽頭癌，鏡視下手術，ロボット支援下手術，消化器内科，表在癌

* Ichiro Tateya：藤田医科大学耳鼻咽喉科・頭頸部外科

【所見】
＜咽喉頭＞
[部位]喉頭　喉頭蓋
[質的診断]喉頭癌

[部位]下咽頭　右梨状陥凹(PS)
[質的診断]咽頭癌

＜食道＞
[質的診断]食道静脈瘤　Li、 F0、 RC(-)

＜胃＞
[質的診断]門脈圧亢進性胃症〔PHG〕

[質的診断]過形成性ポリープ　III 型(亜有茎性)

＜十二指腸＞
[質的診断]異常所見なし

図 1　藤田医科大学病院における上部消化管内視鏡検査報告書
2020 年 11 月より「咽喉頭」の項目を追加し，咽喉頭領域もルーチンで観察している。

（筆者提供）

でヘテロ欠損型の人は，通常型の人に比べ下咽頭癌の発癌リスクが 10.8 倍高いことが報告されており[6]，食道癌においても，ヘテロ欠損者が 1 日 2 合程度飲酒した場合のリスクはほとんど飲まない人に比べて 55.8 倍になると報告されている[7]。このように食道癌と下咽頭癌の発症リスクは共通しており，食道癌患者に対して消化管内視鏡検査による頭頸部のスクリーニングを行うと，8.1～13.4% に咽喉頭表在癌が検出される[8]。また，ALDH2 ヘテロ欠損者は飲酒をすると顔が赤くなる，いわゆるフラッシャーという特徴を持つが，フラッシャー，あるいは元々フラッシャーであり，かつ毎日飲酒をしている患者は，食道癌と下咽頭癌のハイリスク群として注意が必要である。

咽頭表在癌の早期診断には NBI 等の画像強調技術が不可欠であるが，耳鼻咽喉科領域で使用されている内視鏡は径が細いため，上部消化管内視鏡に比べて表在癌の診断能が大きく劣っている。前述の通り食道癌患者は咽喉頭表在癌のリスク因子は共通しており，食道癌の既往歴を持つ患者，あるいは飲酒習慣のあるフラッシャーへの上部消化管内視鏡検査が最も効率的に咽頭表在癌を検出する方法と言える。咽頭表在癌の早期診断において，消化器内科との協力体制は必要不可欠である。

当院では 2020 年 11 月より咽頭癌拾い上げのため消化器内科との協力体制を構築し，上部消化管内視鏡検査を実施する際のレポート用紙に「咽喉頭」の項目を追加して，検査実施時には咽喉頭領域もルーチンで観察している（**図 1**）。拾い上げ体制の構築以降，咽喉頭表在癌の手術件数は右肩上がりに増えている。

Ⅱ．経口的鏡視下手術

NBI の発達により診断されるようになった早期の咽頭表在癌に対し，当初は内視鏡的粘膜下層剥離術が用いられていたが，咽喉頭病変の治療に特化した術式として Endoscopic laryngo-pharyngeal surgery（ELPS）や Transoral Videolaryngoscopic Surgery（TOVS）などの経口的鏡視下手術が開発された[9, 10]。我々が主に用いている ELPS は消化器内科医との共同手術であり，消化器内科医が上部消化管内視鏡によって術野をモニター上に映し

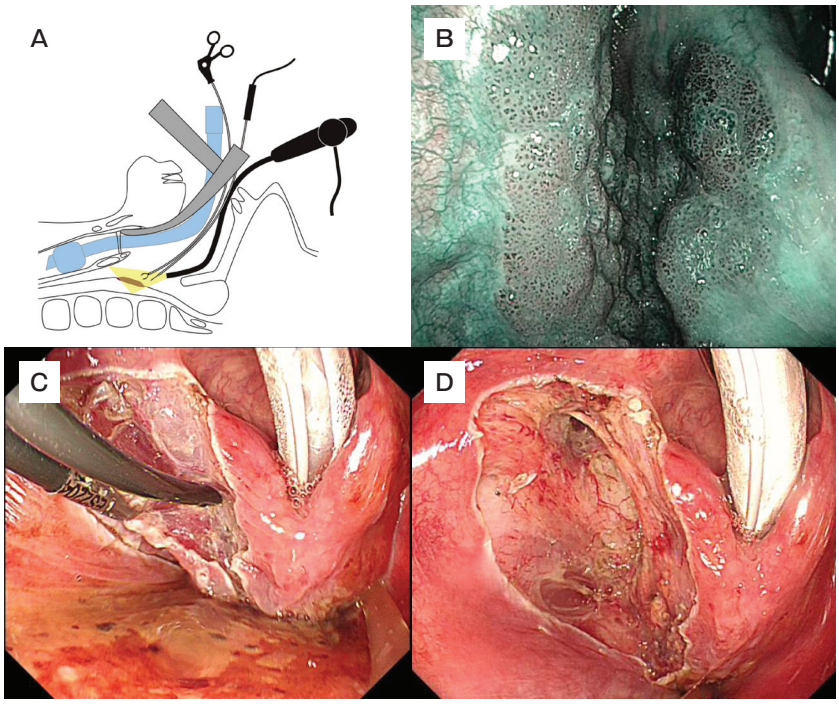

図２　経口的鏡視下手術
A：経口的鏡視下手術（ELPS）のセットアップ。
B：下咽頭表在癌（左梨状陥凹）の NBI 所見。
C：下咽頭表在癌（左梨状陥凹）に対する ELPS 実施時の術中所見。
D：下咽頭表在癌（左梨状陥凹）摘出後。
（A：文献９より改変，B～D：自験例）

出すとともに，病変の進展範囲の評価と手術補助を行い，耳鼻咽喉科医が経口的に手術器具を挿入して病変を摘出する。病変の詳細な評価が可能な上部消化管内視鏡の利点と，両手を使って手術操作を行う頭頸部外科手術の利点を生かした術式である（**図２**）。我々は本手術を先駆的に開始しており，下咽頭表在癌を中心として３年全生存率 90%，３年疾患特異的生存率 100% などの良好な成績を得ている[11, 12]。これらの経口的鏡視下手術はいずれも本邦で開発された術式であり，ともに低コストで行える手術としてアジアを中心に海外でも注目されている。また，2020 年には「鏡視下咽頭悪性腫瘍手術」，「鏡視下喉頭悪性腫瘍手術」として保険収載されている。

Ⅲ．経口的ロボット支援手術

経口的ロボット支援手術（Trans oral robotic surgery：TORS）は手術支援ロボット・ダヴィンチサージカルシステム（以下，ダヴィンチ）の登場とともに 2006 年に開発された術式であり，海外で普及している。開口器により咽頭・喉頭の術野を展開し，１本の３D 内視鏡と２本の操作用鉗子を保持した計３本のロボットアームを経口的に挿入して，病変を切除する（**図３**）。術野に近接した鮮明な３D 画像が得られ，さらに自在に先端が曲がる鉗子により，従来では切除が困難であった咽喉頭癌病変をより安全かつ確実に摘出し，制御することが可能である[13]。米国 National Cancer Database によるロボット 2,694 例と非ロボット 7,051 例の比較研究では，５年全生存率（84.8% vs 80.3%）（**図４**），病理学的断端陽性率（12.5% vs 20.3%），化学放射線治療併用割合（28.6% vs 35.7%）でロボットが有意に優れていることが示されている[14]。

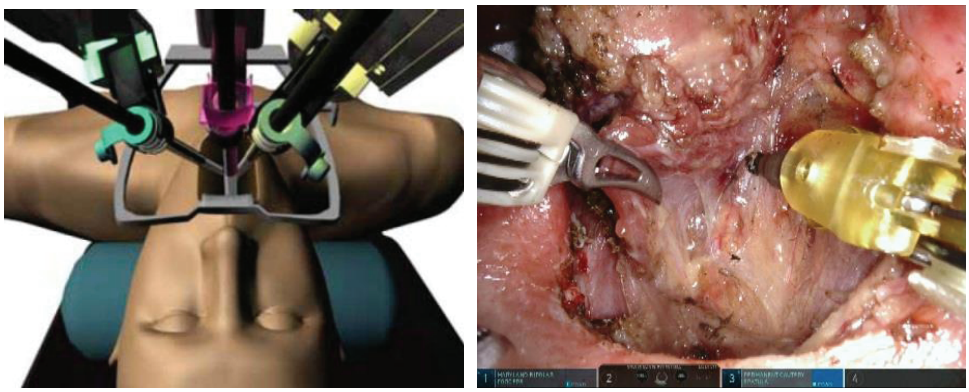

図３　中咽頭癌（左側壁型）T1N0 病変に対する経口的ロボット支援手術
（自験例）

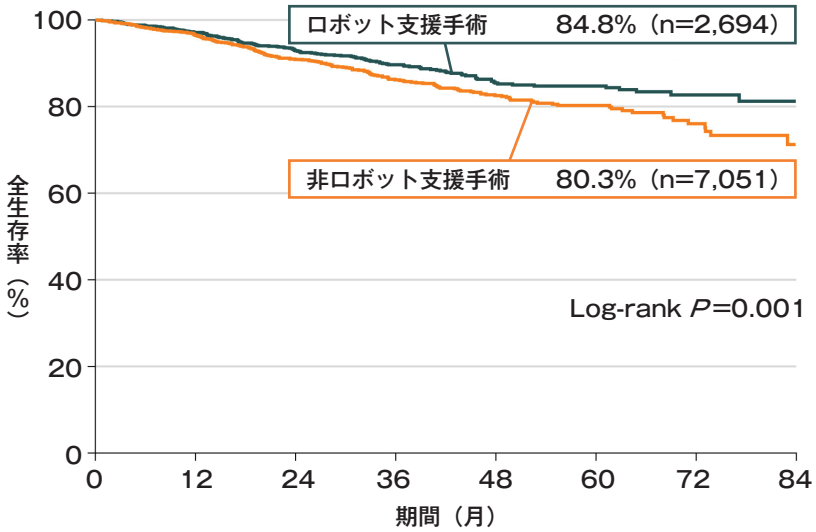

図４　T1/2 中咽頭癌に対するロボット支援手術，非ロボット支援手術の全生存率
（文献 14 より改変）

国内では 2015 年から先進医療 B が実施され，2018 年に頭頸部外科領域（経口的に行う手術に限る）が薬機法上の適応として承認された。適応拡大とともに，日本頭頸部外科学会より耳鼻咽喉科・頭頸部外科におけるロボット支援手術に関わる「施設基準並びに医師の資格基準」，「適正使用指針」，「教育プログラム」が公表され，2019 年 3 月よりトレーニングが開始されている。トレーニングではカダバーによる実習が必須とされ，国内で唯一のトレーニング施設として，藤田医科大学カダバートレーニングセンターで毎月実施されている。国内での TORS 実施例は 140 例を超えている。国内 101 例の成績を既存治療の海外ヒストリカルデータと比較したところ（佐野ら，unpublished data），国内 TORS の病理学的断端陽性率の 95% 片側信頼区間上限は 23.6% と非ロボット支援手術のヒストリカルデータ上限（28%）よりも低い結果であった。更に国内 TORS の胃管・胃瘻利用割合の 4.6%（95% 片側信頼区間上限）と放射線治療のヒストリカルデータ下限（7.5%）よりも低かった。後ろ向き研究ではあるものの非ロボット支援手術に劣らない病理学的断端陽性率，

放射線治療よりも優れた胃管・胃瘻利用割合が示されている。

このように国内外において既存治療に対するTORSの有用性が確認されており[15]，2022年中の保険収載が期待されている。

利益相反

本論文に特筆すべき利益相反は無い。

文　献

1) 楯谷一郎：頭頸部がんの最新診療 進化する頭頸部がん内視鏡手術とロボット支援手術．日医雑誌 2019；148：1095-1098.
2) 藤田医科大学病院頭頸部・甲状腺内視鏡センター.https：//hospital.fujita-hu.ac.jp/department/thyroid_endoscopy_center.html
3) IARC：IARC Monographs on the Evaluation of Carcinogenic Risks to Humans. 2010；96：Alcohol beverage consumption and ethyl carbamate（urethane），IARC, Lyon.
4) 朝影孝宏：専門医通信 アルコール分解酵素の遺伝子多型と頭頸部癌．日耳鼻 2016；119：222-223.
5) Higuchi S, et al：Aldehyde dehydrogenase genotypes in Japanese alcoholics. Lancet 1994；343：741-742.
6) Asakage T, et al：Genetic polymorphisms of alcohol and aldehyde dehydrogenases, and drinking, smoking and diet in Japanese men with oral and pharyngeal squamous cell carcinoma. Carcinogenesis 2007；28：865-874.
7) Yokoyama A, et al：Genetic polymor-phisms of alcohol and aldehyde dehydrogenases and glu-tathione S-transferase M I and drinking, smoking, and diet in Japanese men with esophageal squamous cell carcinoma. Carcinogenesis 2002；23：1851-1859.
8) 石原 立ほか：中下咽頭・食道癌のハイリスクグループ．消化器内視鏡 2010；22：907-914.
9) Tateya I, et al：Transoral surgery for laryngo-pharyngeal cancer - The paradigm shift of the head and neck cancer treatment. Auris Nasus Larynx 2016；43：21-32.
10) Tateya I, et al：Magnifying endoscope with NBI to predict the depth of invasion in laryngo-pharyngeal cancer. Laryngoscope 2015；125：1124-1129.
11) Tateya I, et al：Endoscopic laryngo-pharyngeal surgery for superficial laryngo-pharyngeal cancer. Surg Endosc 2016；30：323-329.
12) Kishimoto Y, et al：Endoscopic laryngopharyngeal surgery for hypopharyngeal lesions. Oral Oncol 2020；106：104655.
13) 楯谷一郎：特集 ロボット支援手術の現状と未来 耳鼻咽喉科・頭頸部外科領域．日医雑誌 2021；149：1778-1781.
14) Anthony T, et al：Comparison of Survival After Transoral Robotic Surgery vs Nonrobotic Surgery in Patients With Early-Stage Oropharyngeal Squamous Cell Carcinoma. JAMA Oncol 2020；6：1555-1562.
15) Sano D, et al. Treatment outcomes of transoral robotic and non-robotic surgeries to treat oropharyngeal, hypopharyngeal, and supraglottic squamous cell carcinoma：A multi-center retrospective observational study in Japan. Auris Nasus Larynx 2021；48：502-510.