臨床トピックス

最先端の分子病理解析法を日常病理診断へ導入

加留部 謙之輔*

内容紹介

悪性リンパ腫はリンパ球由来の腫瘍で，かつてはやや稀な腫瘍であったが，一貫して増加傾向にあり，報告によってはここ30年で罹患率が2倍近くに増えている[1)]。他の腫瘍と同じく，リンパ腫もその分類がますます複雑になってきているが，それだけ病態メカニズムが明らかになってきたとも言える。

本稿では，これまで筆者が関わってきた研究を振り返りながら，これからの人体病理学研究の方向性について考えていきたい。

Ⅰ．形態診断から遺伝子を組み込んだ複合診断へ

悪性腫瘍の病理診断は，手術や生検で摘出された病変部検体の肉眼像および組織像を基本に成されている。また，40年ほど前から病理学研究に導入されてきた免疫染色は，特定のタンパク質を標的とする抗体を用いて組織内(*in situ*)における発現局在を目で見ることができる画期的な技術であり，現在では日常病理診断に完全に定着している。さらに，遺伝子の染色体上での転座を狙い撃ちで同定できるfluorescent *in situ* hybridization (FISH)法，一塩基置換を検出できるサンガーシークエンス法などの分子病理的解析法も診断に導入されつつある。

近年では，保険診療として多数の遺伝子を網羅的に解析できるがんゲノム検査が導入され，名古屋大学医学部附属病院もがんゲノム医療中核拠点病院として多くの症例の解析に関与している。以上のように，現在の病理診断はHE染色から始まり，タンパク発現パターン，遺伝子異常パターンを組み込んだ包括的なものになってきていると言える。

Ⅱ．最新の分子病理技術を日常診断に応用する―成人T細胞白血病/リンパ腫

上述したように現代の病理診断は，病変を隅々まで解析してから成されているように思える。しかし，まだまだ病変組織において「目に見えない」所見というのは数多く存在する。これらを可視化することは，現代の人体病理学，病理診断学の大きなテーマとなっている。筆者がこれまで主に取り組んだ疾患のひとつ，成人T細胞白血病/リンパ腫(adult T-cell leukemia/lymphoma：ATLL)の研究を例に挙げて述べていきたい。

これはヒトT細胞白血病ウイルス-I型(HTLV-1)によるウイルス関連腫瘍で，同ウイルスは世界的に見ても本邦に有意に高頻度に存在しており，それに伴いATLLの発生頻度も本邦，特に南方の九州，沖縄地区で高くなっている。ATLL以外のウイルス関連腫瘍といえば，Epstein-Barrウイルス(EBV)が関与するリンパ腫，胃がんおよび上

Key words
悪性リンパ腫，分子病理，診断病理，成人T細胞白血病/リンパ腫

* Kennosuke Karube：名古屋大学大学院医学系研究科臓器病態診断学/名古屋大学医学部附属病院病理部

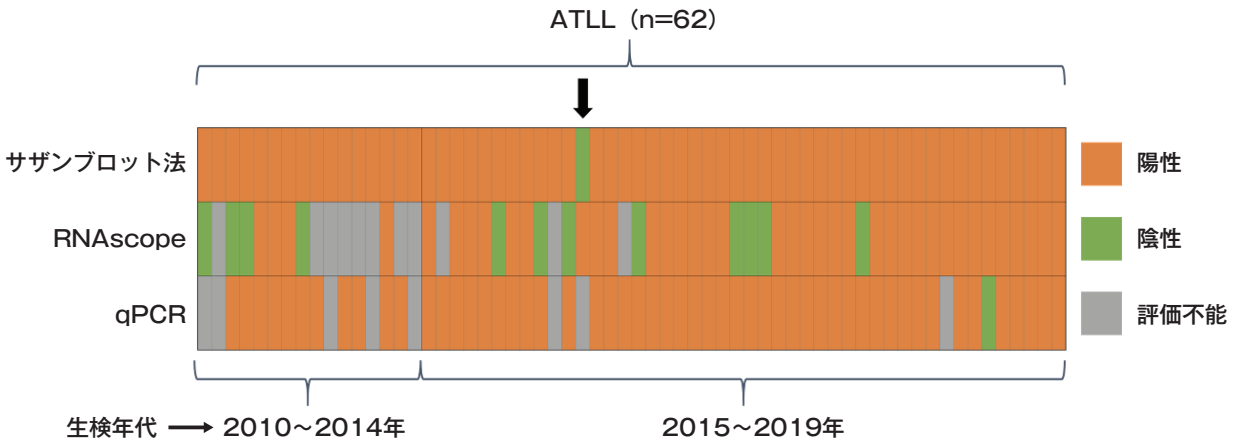

図 1　ATLL の診断における，サザンブロット法，HTLV-1-RNAscope，HTLV-1-qPCR を比較したもの
縦の列は各症例を示し，年代別に左から古い順に並んでいる。HTLV-1-RNAscope 法と HTLV-1-qPCR 法を組み合わせることで SBH 法をほぼ代替できることがわかる。古い年代の標本は RNAscope 法よりも qPCR 法の方が検出感度は高い。矢印の症例は SBH 法で陰性と判断されたが，RNAscope 法でウイルスが検出され，SBH 法における偽陰性が明らかになったものである。
（文献 6 より引用）

咽頭がん，ヒト乳頭腫ウイルス（human papilloma virus：HPV）が関与する子宮頸がんがよく知られている。これらの病理診断においては，原因ウイルスを直接同定する方法が日常診断でも普及している。

EBV に関しては，感染細胞内にはウイルスが産生する特殊な RNA（EBV-encoded small RNA：EBER）が大量に含まれており，通常の *in situ* hybridization 法で容易に検出することができる[2]。HPV に関しては，EBER のように大量に存在する RNA はまだ確認されていないが，HPV が細胞周期に関与する Rb タンパクの働きを抑えるため，代償的にがん抑制遺伝子である p16 タンパクの発現が上昇することを利用して，p16 の免疫染色が HPV 感染を示す指標として用いられている[3]。

一方，HTLV-1 に関しては，これまで診断に使用できる存在量の多い RNA や，ウイルス感染細胞に特異的に発現するタンパクは同定されないままであった。HTLV-1 の腫瘍細胞への感染を証明するためには，サザンブロット法でウイルス DNA を同定することが gold standard であったが，複雑な手技のため通常の院内検査室で行うのは困難なことが多く，外注検査会社か大学の実験室に依頼することが必要であり，結果として検査結果の取得には 1 カ月近くかかっていた。

そこで我々は，2010 年初頭に開発された超高感度の RNA *in situ* hybridization 法（RNAscope®）を用いて，比較的少量でも HTLV-1 感染に特異的な mRNA を検出する試みを始めた[4]。HTLV-1 が感染細胞において発現を誘導する mRNA として代表的なものに tax と HTLV-1 bZIP factor（HBZ）がある。しかし，前者は ATLL の腫瘍細胞において高率に DNA の欠損が認められるため，必ずしも発現していない一方，後者は腫瘍化しても 100% 発現が保たれるとの報告があり[5]，この知見に基づいて HBZ に対する検査系の確立を試みた。この検出法がうまくいかなかった場合を見込んで，HTLV-1 の DNA を直接検出する PCR 法（HTLV-1-qPCR 法）も同時に行い，両者の結果をサザンブロット法と比較した。結果として，HBZ-RNAscope 法は感度約 70% であり，HTLV-1-qPCR 法と組み合わせることでサザンブロット法を代替し得る検査系を確立することができた（**図 1**）[6]。HBZ-RNAscope 法は感度 70% であったが，これは検体の古さによることが大きく，直近 2 年（2018～2019 年）の生検標本ではほぼ 100% 検出可能であった。これは，通常生検直後に行われる日常病理診断では十分使用可能な方法であると言える。

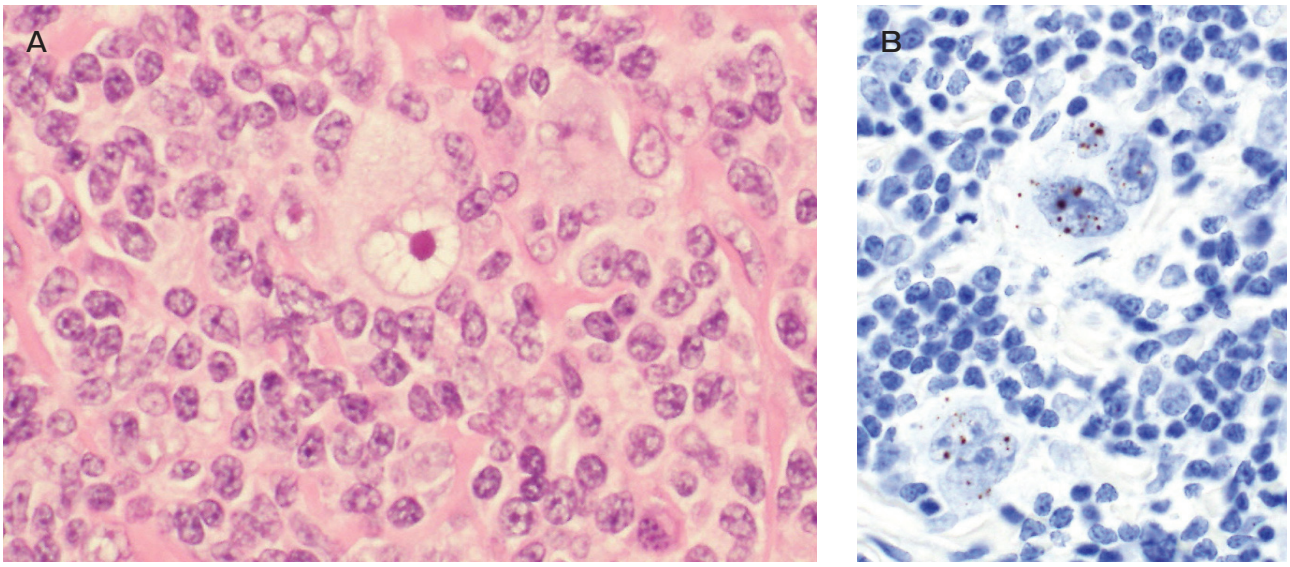

図2　ATLL-HH の組織像
A：大型で核小体明瞭な HRS 細胞が認識できる（HE 染色，× 400）。B：HRS 細胞に HBZ の発現が確認できる（HBZ-RNAscope，× 400）。

（筆者提供）

Ⅲ．HTLV-1 の「見える化」がもたらした新規病態の発見

上記の HBZ-RNAscope 法，HTLV-1-qPCR 法を組み合わせることで，これまでサザンブロットの結果が出るまで約 1 カ月かかっていた ATLL の診断が劇的（数日）に短縮された。さらに，顕微鏡で直接ウイルスを「見る」ことができ，病理診断におけるストレスも大きく軽減した。日常診断においても HTLV-1 キャリアの患者の場合は積極的に HBZ-RNAscope を行っていた。

ここでようやく新規病態の発見の話に進むが，その前にホジキンリンパ腫を紹介したい。これは約 200 年近く前に同定された，人類で最も古くから認識された悪性リンパ腫である。組織学的な特徴として，大型で明瞭な核小体を有する Hodgkin & Reed-Sternberg（HRS）細胞の出現が挙げられる（**図2A**）。HRS 細胞の由来は長らく正体不明であったが，技術の進歩により B 細胞由来であることがわかり，また約 40% の症例では EBV の感染が確認される[7]。日常病理診断でしばしば遭遇する疾患であり，稀なものではない。

現在でも覚えている第 1 例は，上述の HBZ-RNAscope 法に関する論文発表も終え，技師の手技も安定してきた時期に遭遇した。69 歳，男性でリンパ節腫大を主訴に生検，組織上は典型的なホジキンリンパ腫であった。しかし，EBER-*in situ* hybridization は陰性で，B 細胞マーカーが陰性であるなど通常と異なる特徴を有していた。また，HTLV-1 キャリアであるとのことから，とりあえずHBZ-RNAscope を行った。その結果，HRS 細胞において HTLV-1 感染が世界で初めて証明された（**図 2B**）。この現象を初めて顕微鏡で見た時，すごく興奮したことを覚えている。

その後，HTLV-1 キャリアに発生したホジキンリンパ腫を沖縄県内の病院で集積し，同様の病態（adult T-cell leukemia with HTLV-1 infected HRS-like cells：ATLL-HH）を 8 例同定することができた。これらの症例における HRS 細胞は第 1 例と同様に B 細胞系マーカーが陰性で，CD4 などの T 細胞関連マーカーがしばしば陽性になること，EBV はまったく関与しないこと，予後が通常型ホジキンリンパ腫よりも悪いことが判明した[8]。

以上の所見をもって，ATLL-HH はホジキンリンパ腫に類似する新規疾患概念と考えられる。細胞の性質から，T 細胞系の HRS 細胞を伴う病態

と思われる。これは HRS 細胞が B 細胞由来であるというこれまでの概念を覆すものだが，それだけに，シングルセル解析を含めた詳細な解析が必要であるとの指摘を受けており，今後の研究課題として取り組む予定である。

おわりに

以上，HBZ-RNAscope 法の開発と日常病理診断への導入により，これまでに認識されなかった病態の発見に至った一連の研究について述べた。HBZ-RNAscope 法は新しい検査法だが，そのプローブは市販のものを用いただけで，新技術を開発したのではない。ただ，リンパ腫の診断に応用しただけである。しかし，この方法を日常病理診断に導入したことは世界的にも先駆けたものであり，それにより新規病態を同定するに至った。

筆者は，基礎研究の成果を日常診断にいかに応用するかを常に考え，「使えそう」な技術を感度，特異度を中心に多方面から確認し，病理診断検査としての質を向上させることを主な目的として研究を行ってきた。名古屋大学には世界一流の基礎研究，研究技術が集積している。これらの技術を応用し，この地で次の時代の病理診断分野を開拓していきたいと考えている。

利益相反

筆者は，中外製薬株式会社およびエーザイ株式会社より講演料を受けている。

文　献

1) Ye X, et al：Long-term time trends in incidence, survival and mortality of lymphomas by subtype among adults in Manitoba, Canada：a population-based study using cancer registry data. BMJ Open 2017；7：e015106.
2) Howe JG, et al：Localization of Epstein-Barr virus-encoded small RNAs by in situ hybridization. Proc Natl Acad Sci 1986；83：9006-9010.
3) Sano T, et al：Expression status of p16 protein is associated with human papillomavirus oncogenic potential in cervical and genital lesions. Am J Pathol 1998；153：1741-1748.
4) Wang F, et al：RNAscope: a novel in situ RNA analysis platform for formalin-fixed, paraffin-embedded tissues. J Mol Diagn 2012；14：22-29.
5) Satou Y, et al：HTLV-I basic leucine zipper factor gene mRNA supports proliferation of adult T cell leukemia cells. Proc Natl Acad Sci USA 2006；103：720-725.
6) Takatori M, et al：A new diagnostic algorithm using biopsy specimens in adult T-cell leukemia/lymphoma: combination of RNA *in situ* hybridization and quantitative PCR for HTLV-1. Mod Pathol 2021；34：51-58.
7) Weniger MA, et al：Molecular biology of Hodgkin lymphoma. Leukemia 2021；35：968-981.
8) Karube K, et al：Clinicopathological features of adult T-cell leukemia/lymphoma with HTLV-1-infected Hodgkin and Reed-Sternberg-like cells. Blood Adv 2021；5：198-206.