病理の現場から

# 胃癌術後 11 年で発症した播種性骨髄癌症，肺腫瘍塞栓微小血管症の 1 剖検例

藤野雅彦*　吉川佳苗**


## 内容紹介

症例は 70 歳代女性。11 年前に胃癌に対して幽門側胃切除を施行された。術後の診断は，adenocarcinoma（por/sig），pStage Ⅰb（T1b，pN1，M0）の早期胃癌であった。今回腰痛を主訴に当院を受診し，臨床的には ALP 高値，DIC，骨シンチグラフィーで全身の骨に高度の RI 集積を認めた。骨生検が施行され，adenocarcinoma（por/sig）の所見であったため，胃癌の骨転移と診断され入院となった。S-1+oxaliplatin（SOX）療法，nanoparticle albumin-bound paclitaxel（nab-PTX）療法が行われたが，診断後 410 日で死亡され，病理解剖となった。病理解剖では，胃癌による播種性骨髄癌症と，肺腫瘍塞栓微小血管症（pulmonary tumor thrombotic microangiopathy：PTTM）の所見が認められた。本例は，早期胃癌術後 11 年目に播種性骨髄癌症，PTTM という希な再発所見を呈した貴重な症例であり，早期胃癌の経過を追ううえでも注意が必要である。


—Key words—
早期胃癌，播種性骨髄癌症，肺腫瘍塞栓微小血管症，低分化腺癌

* Masahiko Fujino：日本赤十字社愛知医療センター名古屋第一病院 病理部 病理部長
** Kanae Yoshikawa：名古屋大学大学院医学系研究科 高次医用科学 臓器病態診断学

## Ⅰ．はじめに

播種性骨髄癌症は，1979 年に林らが提唱した転移性骨腫瘍の特殊な一病型で，癌が骨硬化所見を伴い，びまん性に骨髄転移をきたす疾患である[1]。一方，肺腫瘍塞栓微小血管症（pulmonary tumor thrombotic microangiopathy：PTTM）は，1990 年 Herbay らによって報告され，肺細小動脈の腫瘍塞栓に引き続いて，血栓形成，内膜の線維筋組織増生，血栓の器質化や再疎通像を起こし，肺高血圧症をきたすことを特徴とする疾患である[8]。いずれも希な疾患ではあるが，DIC を合併するなど予後不良な転帰をとる。組織型は胃癌，特に印環細胞をふくむ低分化型の腺癌が多いとされる。今回我々は，早期胃癌手術後 11 年目に播種性骨髄癌症，PTTM を発症し再発した胃癌の症例を経験したので報告する。

## Ⅱ．症例

70 歳代，女性
主　訴：腰痛
既往歴：胃癌幽門側胃切除後（11 年前）
現病歴：X-11 年 3 月，前庭部早期胃癌に対して幽門側胃切除が施行された。術後の病理所見は，adenocarcinoma（por/sig）pStage Ⅰb（pT1b，pN1，M0）の診断であった。X-7 年まで術後 4 年間は再発なく経過し，その後は通院を自己中断していた。X 年 2 月（術後 11 年目）に腰痛を主訴に近医

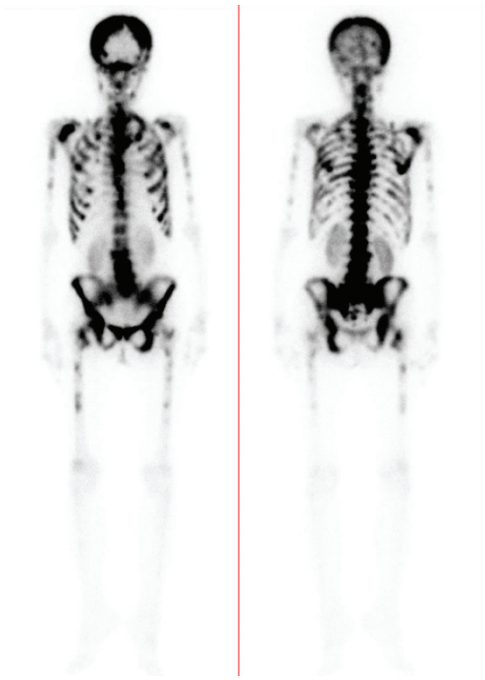

**図 1　骨シンチグラフィー**
全身骨に高度の RI 集積を認める。

受診し，血液検査で ALP 高値であったため，精査目的に当院受診となった。

**（臨床所見）**

来院時現症

体温：36.7℃，血圧：122/88 mmHg，脈拍：72 回 / 分

呼吸数：16 回 / 分　SpO2：98%（room air）

意識：清明　　眼球結膜：蒼白あり，黄染なし

腹部：平坦，軟，圧痛なし　　腰部：全体に疼痛，動作時痛あり

**（血液検査所見）**

CRP 0.39mg/dL，T.Bil 0.7mg/dL，Alb 3.3g/dL，AST 34U/L，ALT 33U/L，LDH 221U/L，ALP 6728U/L，CK 66U/L，γ -GTP 17U/L，AMY 44U/L，BUN 12mg/dL，Cr 0.90mg/dL，Na 141mEq/L，K 4.2mEq/L，Cl 106mEq/L，Ca 9.7mg/dL，P 3.4mg/dL，CEA 7.1 ng/mL，CA19-9 2.0U/mL，WBC 6300/μL，Hb 8.3g/dL，Ht 23.6%，Plt 91000/uL，PT-% 47%，PT-INR 1.50，APTT-time 27.6 秒，Fib 88mg/dL，AT3 86%，α 2-PI 53%，ProC 59%，FDP 114.3 ug/mL，D-dimer 32.17μg/mL，PIC 17.4 μg/ml，TAT 71.7 ng/mL

・貧血と血小板減少，ALP 高値を認めた。また SIRS（全身性炎症反応症候群）：体温 36.7℃，心拍数 72 回 / 分，呼吸数 16 回 / 分，白血球数 6300/μL で，いずれも SIRS 診断基準を満たさず score 0 点，血小板：91000/μL で score 1 点，PT-INR：1.50 で score 1 点，FDP：114.3 μg/mL で score 3 点以上より急性期 DIC 診断基準 5 点で，急性期 DIC と診断した[15]。

・骨シンチグラフィーでは，全身の骨に高度の RI 集積を認めた（**図 1**）。

・上下部消化管内視鏡検査 /CT 検査では，腫瘍性病変を認めなかった。

**（骨生検）**

・胞体内に粘液を有する印環細胞の浸潤を認めた。免疫染色では，印環細胞は CK7 陽性，human gastric mucin 陽性，CK20 陰性であった。原発胃癌の標本は，他院の標本で既に破棄された後

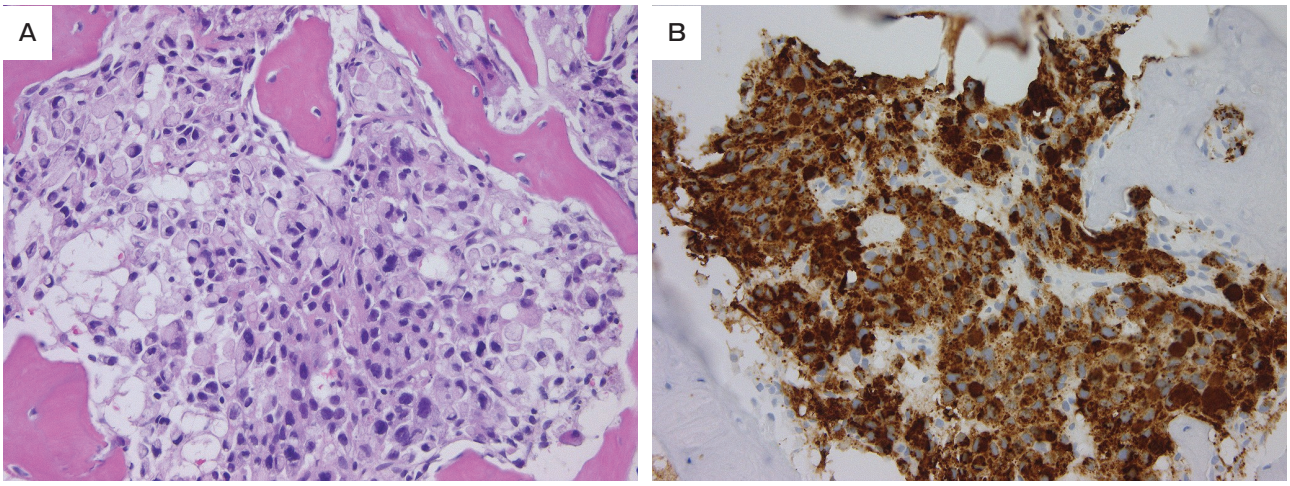


**図２　脊椎生検**
(A)骨髄には印環細胞をふくむ低分化腺癌の浸潤を認める。(× 200)
(B)腫瘍細胞は human gastric mucin 陽性を示す。(免疫染色)（× 200）

で比較できなかったが，臨床的に他に原発巣と考えられる病変はなく，組織学的，免疫組織学的結果と併せ胃癌の骨転移と診断した(**図２**)。

**(経過)**

・輸血や DIC の治療を行いながら，全身化学療法(SOX 療法)を導入する方針となった。治療に伴い DIC の離脱とともに腰痛症状も改善傾向となり，診断から 6 ヶ月後には ALP の低下，骨シンチグラフィーにて全身の骨転移巣への RI の集積低下がみられたが，診断から 12 ヶ月後に再び ALP と転移巣への RI 集積の上昇が認められた。SOX療法は PD（Progressive Disease）と判断し，nab-PTX を 50% dose で導入したが，症状が徐々に悪化し，再発と診断してから 410 日後の X+1 年 3 月に永眠された。なお経過中に明らかな呼吸器症状は認められなかった。

## Ⅲ．病理解剖所見

### 1．病理解剖所見

**【外表所見】**

四肢に軽度の浮腫と腹部に胃癌手術痕，臀部に褥瘡を認めた。

**【開胸開腹所見】**

黄色透明の胸水(右 500ml，左 400ml)，心嚢水 40ml，腹水を少量認めた。残胃は肝臓や膵臓と線維性に癒着していた。肉眼的に腹腔内に再発所見は認められなかった。

**・骨髄**

肉眼所見：胸骨，胸椎，腰椎には，出血を伴う硬化性病変がびまん性に広がっていた。

組織所見：胸骨，胸椎，腰椎から検体を採取したが，いずれの検体にも生前行われた骨髄生検と同様，印環細胞をふくむ異型腺上皮細胞がびまん性に浸潤しており，新生骨の形成を伴う骨硬化所見が認められた(**図３**)。

**・肺：右 340g，左 265g**

肉眼的には限局性病変は認められなかったが，組織学的には細小動脈内に腫瘍塞栓の形成を多発性に認めた(**図４**)。フィブリン血栓を形成したり，内膜の線維性組織増生により内腔の狭窄あるいは閉塞した血管，器質化血栓の再疎通像を呈する血管も認められた(**図５**)。以上の血管病変は採取したいずれの検体にも認められ，肺全体にびまん性に広がっていたものと考えた。

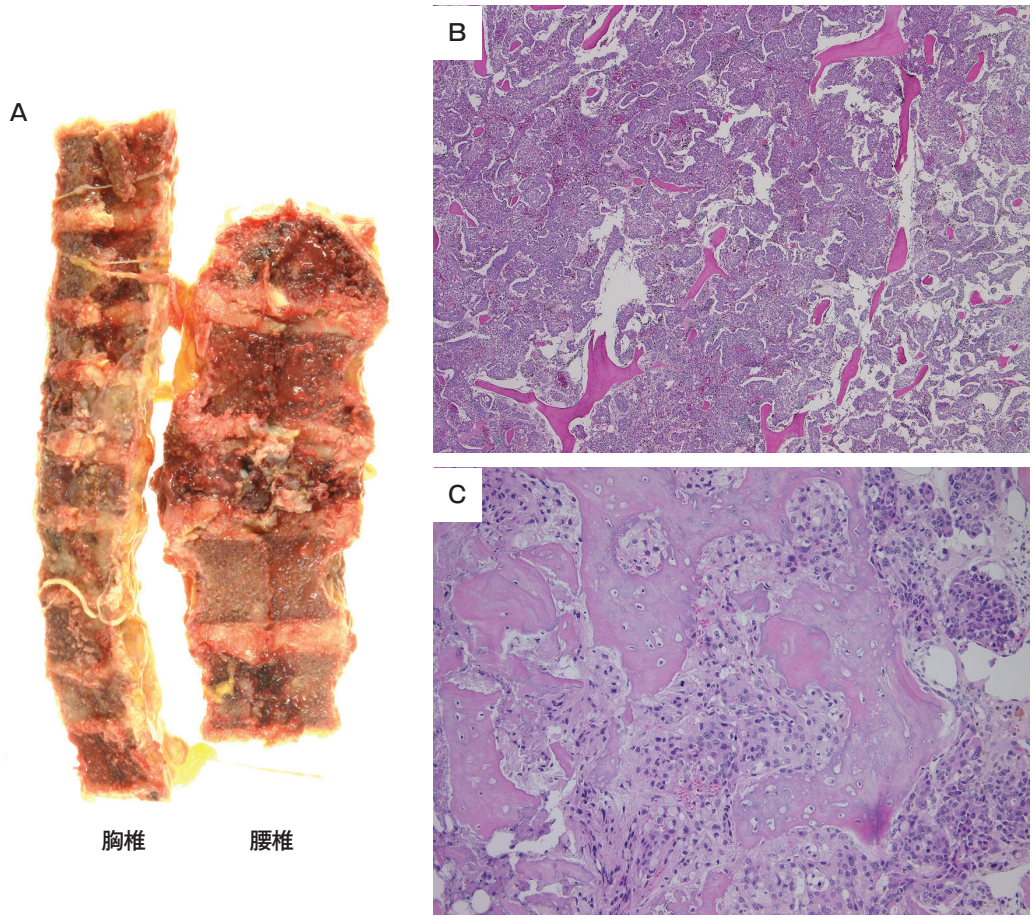


**図３　剖検骨所見**
(A)肉眼像：骨髄には出血を伴った白色硬化性病変をびまん性に認める。
(B)骨髄には腫瘍細胞のびまん性浸潤を認める。(× 20)
(C)新生骨が増生する骨硬化所見を認める。(× 200)

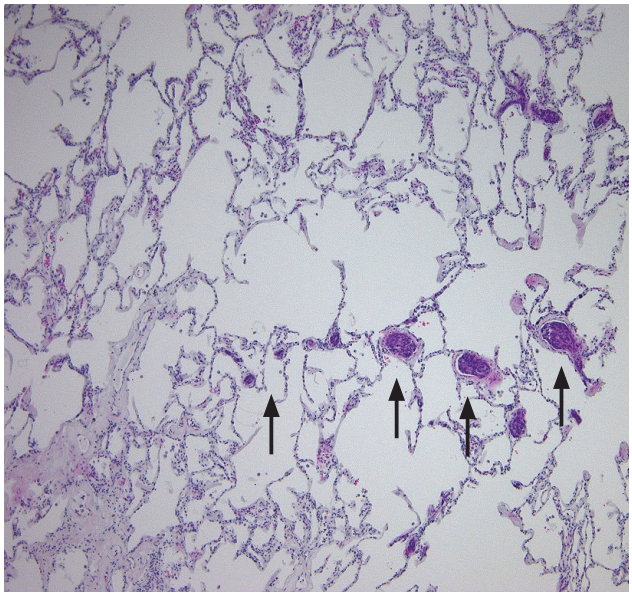

**図４　剖検肺組織所見**
腫瘍塞栓を多発性に認める(矢印)（× 40)

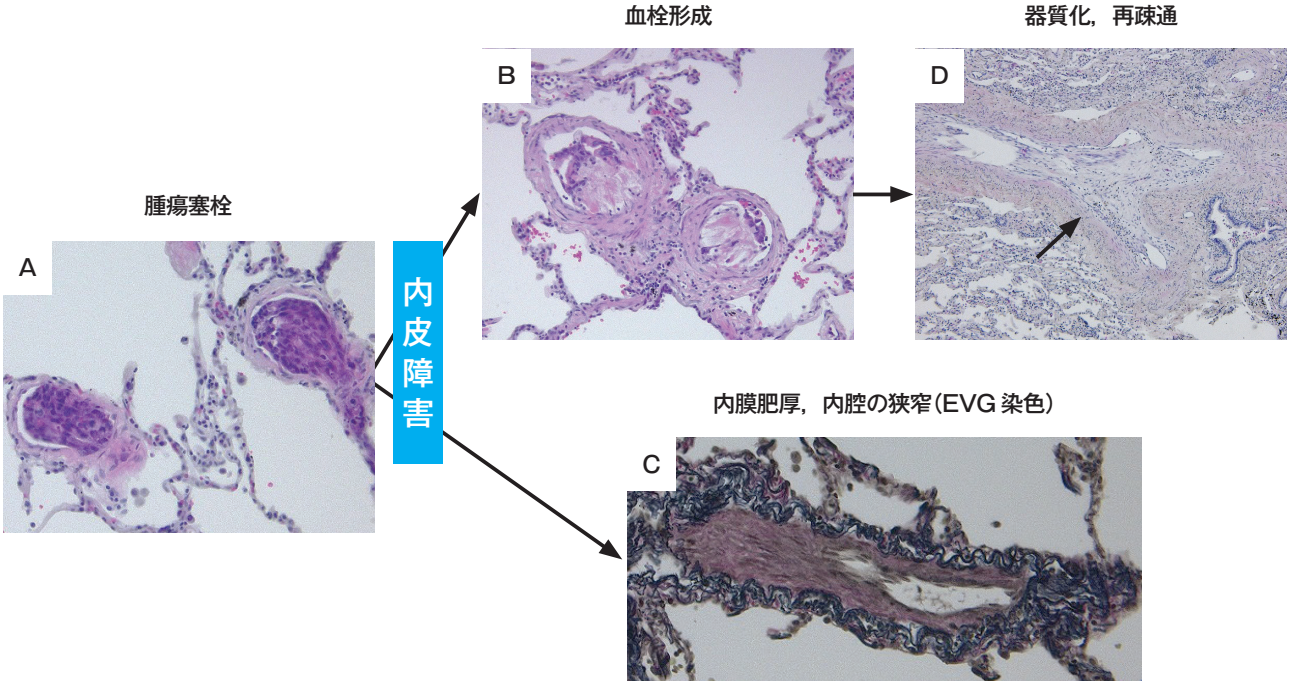


**図５　剖検肺組織所見**
PTTM による一連の変化が認められる。
(A) 肺動脈内に腫瘍細胞を認める。(× 200)
(B) 肺動脈内に腫瘍細胞とともに好酸性の fibrin 血栓を認める。(× 200)
(C) 内膜の線維増生により内腔の狭小化した肺動脈を認める。(× 200，EVG（エラスチカ・ワンギーソン）染色)
(D) 肺動脈内の器質化した血栓を認める（矢印）。血栓には所々に毛細血管が形成され再疎通像を認める。(× 100)

**・心臓：250g**

右心室の拡張や肥大を認め，肺高血圧の所見と考えた。

**・脾臓：205g**

赤脾随にヘモジデリン沈着と髄外造血巣が散在していた。ヘモジデリン沈着は輸血の影響であり，髄外造血巣は胃癌骨転移による骨髄造血領域の減少によるものと考えた。

**・肝臓：960g**

中心静脈中心性の類洞の軽度拡張を認め，肺高血圧による右心負荷の影響と考えた。脾臓と同様ヘモジデリン沈着と髄外造血巣を認めた。

**・腎臓：右 110g，左 110g**

一部の糸球体毛細血管に少数の微小血栓形成を認め，DIC に伴う血栓の残存と考えた。残胃に局所再発の所見はなく，肺，骨髄以外の臓器やリンパ節に再発・転移の所見は認められなかった。

### 2．病理解剖診断

**【主病変】**

1) 胃癌（pT1b，pN1，M0）幽門側胃切除後　局所再発及びリンパ節転移なし。
　a) 播種性骨髄癌症
　b) Pulmonary tumor thrombotic microangiopathy（PTTM）

**【副病変】**

1) 右心室拡張 / 肥大（肺高血圧症）
2) DIC 治療後　腎微小血栓少数残存
3) 随外造血　肝・脾
4) 両側胸水（右 500ml，左 400ml）

## Ⅳ．考　察

本症例の骨病変は，印環細胞を伴った低分化腺癌がびまん性に浸潤しており，間質線維性組織の増生や新生骨形成をみる骨硬化所見を認めた。過去に手術された胃癌との比較はできなかったが，

剖検所見からは他に原発巣と考えられる病変はなく，組織像が過去の胃癌と同様，印環細胞を含む低分化型腺癌であったこと，免疫染色で human gastric mucin 陽性であったこと（**図２**），全身の骨に高度の RI 集積を認めたことなどから（**図１**），胃癌による播種性骨髄癌症と診断した。

播種性骨髄癌症は，1979 年に林らが提唱した転移性骨腫瘍の特殊な一病型である。組織学的には癌が骨髄にびまん性に浸潤することが特徴とされ，しばしば骨硬化像を伴い，組織型は低分化型腺癌が多い。症状としては，腰背部痛，貧血，出血傾向きたし，ALP や LDH 高値，DIC，微小血管障害性溶血性貧血（MHA）を呈する[1]。90% 以上は胃癌に合併するが，前立腺癌や大腸癌，乳癌など種々の癌での報告例もみられる[2〜4]。報告により多少の違いはみられるものの，発症後の平均生存期間は 2.3〜4.6 ヶ月と予後不良である[3, 6, 7]。この患者も頑固な腰痛を主訴に受診しており，臨床所見では貧血や DIC，ALP 高値を認め，播種性骨髄癌症に一致していた。

本症例の胃癌は，浸潤が粘膜下層にとどまる早期胃癌であったが，術後 11 年目で播種性骨髄癌症として再発した。播種性骨髄癌症は進行胃癌での報告がみられる一方で，早期胃癌や術後 10 年以上たってから発症した症例の報告もある[5-7]。早期胃癌の経過を観察していくうえで，術後長期間経過した早期胃癌症例でも，本例のように重篤な合併症で再発することがあることを認識していく必要がある。

Herbay らは，固形癌の肺転移の特殊な病型として，肺の細小動脈の腫瘍塞栓に引き続いて，血栓形成，血管内皮の障害，内膜の線維筋組織増生，血栓の器質化や再疎通像を特徴とし，臨床的には肺高血圧や DIC，溶血性貧血をきたす比較的急激な経過で死亡する予後不良な疾患を PTTM として報告した[8]。本症例の肺病変は，Herbay らの報告した肺病病変と同様の組織像を呈していた（**図５**）。また右心室の拡張，肥大を伴っていたことから肺高血圧症を合併していたと推定され，胃癌による PTTM の所見と考えた。

PTTM は，胃癌や肺癌，乳癌，大腸癌，膵癌，前立腺癌，肝内胆管癌など種々の癌で報告されているが[8〜11]，胃癌，特に印環細胞を含む低分化型腺癌に多いことは播種性骨髄癌症と共通しており，術後長期間経過した後に PTTM で再発した胃癌や早期胃癌での発症例の報告もある[8, 12, 13]。この患者は経過中に呼吸器症状を訴えることはなかったため，肺の検査は特にされていないが，肺高血圧症を伴っており，播種性骨髄癌症による症状がひどかったために PTTM の症状が顕在化しなかっただけで，呼吸器症状を有していた可能性は十分に考えられる。

本症例は，術後 11 年目に播種性骨髄癌症，PTTM という重篤な合併症で再発した。再発の形式として，胃癌が骨髄へ血行性に転移した後，播種性骨髄癌症へ進展し，さらに肺へ血行性転移を来すことにより PTTM を発症したと考えられるが，骨髄への血行性の転移はもっと以前からあり，tumor dormancy の状態であったため顕在化しなかった可能性がある。Tumor dormancy は癌細胞の増殖とアポトーシスのバランスが保たれた状態で，この状態であれば腫瘍の急激な増殖はみられないとされ，何らかの原因でそのバランスが破綻することによって腫瘍が急激に増殖すると考えられている[5, 6, 14]。本症例も tumor dormancy の状態が破綻することによって播種性骨髄癌症に病態が進展し，肺に血行性転移を起すことによって PTTM を発症した可能性がある。播種性骨髄癌症と PTTM の合併が，腫瘍の性質に基づくものであるかどうかは現時点では不明であるが，両疾患とも低分化な胃癌に多いという共通点もあり，今後の研究に期待される。

臨床医として早期胃癌の経過を追ううえで，術後 10 年以上経過した症例でも，本例のように重篤な合併症で再発する可能性があることを認識していくことは大切である。また，原発巣が不明であっても播種性骨髄癌症や PTTM が疑われる症例については，胃癌を念頭に置いた原発巣の検索が必要である。本症例は播種性骨髄癌症の診断後，約 410 日と比較的長期生存が得られたが，いずれの疾患も予後不良であることに変わりはない。こうした希な疾患で再発する癌の特徴を解明するこ

とは，癌を制御する治療法を開発するうえでも重要である。PTTM は剖検で初めて診断される場合も多く，今後剖検による検索数が増えれば，両疾患を合併した症例の報告が増加する可能性がある。今後の症例の蓄積と研究が望まれる。

## おわりに

早期胃癌術後 11 年目に播種性骨髄癌症，肺腫瘍塞栓微小血管症で再発した剖検症例を報告した。いずれも希な疾患ではあるが予後不良であり，今後は症例を蓄積し，こうした疾患で再発する癌の特徴を解明していく必要がある。

## 利益相反

本論文に関して，筆者らに開示すべき利益相反はない。

## 文　献


1) 林英夫，他：播種性骨髄癌腫症 - 転移癌の一病型としての考察ならびに microangiopathic hemolytic anemia または disseminated intavascular coagulation との関連について - . 癌の臨床　1979；25：329-343.
2) 加藤琢磨，他：播種性骨髄癌腫症を呈した前立腺癌の 2 例 . 日泌尿会誌　2011；102：28-33.
3) 関奈紀，他：乳癌術後半年で骨髄癌症を呈し急速な転帰で死亡に至った 1 例 . 日医大医会誌　2019；15：182-186.
4) 中澤哲，他：播種性骨髄癌症を来した上行結腸癌の 1 例 . 日消外会誌　2002；35：431-435.
5) 村上瑛基，他：早期胃癌 ESD 後 11 年目に播種性骨髄癌腫症を発症した 1 例 . 日消誌　2021；118：749-756.
6) 松井将太，他：胃癌術後 13 年で発症し，急激な経過をたどった播種性骨髄癌症の 1 例 . 日内会誌　2016；105：1435-1442.
7) 宮崎真一郎，他：胃癌術後 10 年で発症した播種性骨髄癌症の 1 例 . 日臨外会誌　2012；73：1965-1969.
8) von Herbay A, et al:　Pulmonary tumor thrombotic microangiopathy with pulmonary hypertension. Cancer 1990；66：587-592.
9) 刀根克之，他：亜急性肺高血圧症を呈した pulmonary tumor thrombotic microangiopathy (PTTM) の 1 剖検例 . 心臓　2009；41：924-930.
10) 高端恭輔，他：病理解剖で明らかとなった肝内胆管癌からの腫瘍塞栓性肺微小血管障害の 1 例 . 日救急医会誌　2015；26：713-718.
11) 玉野井大介，他：救命しえた前立腺癌による pulmonary tumor thrombotic microangiopathy の 1 例 . 日呼吸会誌　2021；10：378-381.
12) 安井秀樹，他：早期胃癌による pulmonary tumor thrombotic microangiopathy (PTTM) の 1 例 . 日呼吸会誌　2011；49：122-127.
13) Tadashi Yuguchi, et al：Pulmonary tumor thrombotic microangiopathy caused by recurrent gastric cancer 26 years after total gastrectomy. Internal Medicine 2022；61：1969-1972.
14) Holmgren LO, et al:　Dormancy of micrometastases：balanced proliferation of apoptosis in the presence of angiogenesis suppression. Nature Med 1995；1：149-153.
15) 丸藤哲，他：急性期 DIC 診断基準の特徴と今後の展望 . 血栓止血誌 2010；21：588-594.